

# Traitement de l'édentation totale bimaxillaire par bridges transvissés en Zirconium Prettau

## Introduction

Le traitement de l'édentation totale avec de la prothèse implanto-portée s'est considérablement développé ces dernières années. La technologie aidant, le chirurgien dentiste se doit de répondre à la demande croissante de ces traitements avec des protocoles simples et rapides.

Cependant il est difficile de standardiser la réhabilitation complète de la bouche avec des implants.

En effet, il faut tenir compte des particularités de chaque cas :

- Le niveau de la résorption osseuse
- Les besoins, et les attentes, esthétiques
- Les objectifs fonctionnels.

Nous allons détailler, étape par étape, un cas clinique (Fig. 1 et 2) de mise en charge immédiate, réalisé en prothèse totalement zirconium, y compris la partie trans-gingivale.

Quand toutes les conditions sont réunies, la mise en charge immédiate présente un pronostic aussi élevé que pour les protocoles de mise en charge différée. Davarpanah (2007) avec l'énorme avantage pour le patient de pouvoir bénéficier d'une prothèse fixe immédiate.

Des implants 1 seul temps chirurgical ou « tissue level » (Z1 de chez TBR) sont utilisés dans ce cas.

Ils apportent une satisfaction tant au praticien (confort opératoire, satisfaction clinique) qu'au patient (réduction de nombre d'intervention, esthétique favorisée). Degidi et al. (2009)

La volonté de n'utiliser que de la zirconium est guidée d'abord par l'esthétique. Benhamou (2004)

De plus l'absence totale de métal permet une meilleure intégration gingivale et une plus faible colonisation bactérienne de la zirconium garantissant la stabilité implantaire dans le temps. Rimondini (2002), Bianchi et al (2004)

## T=0

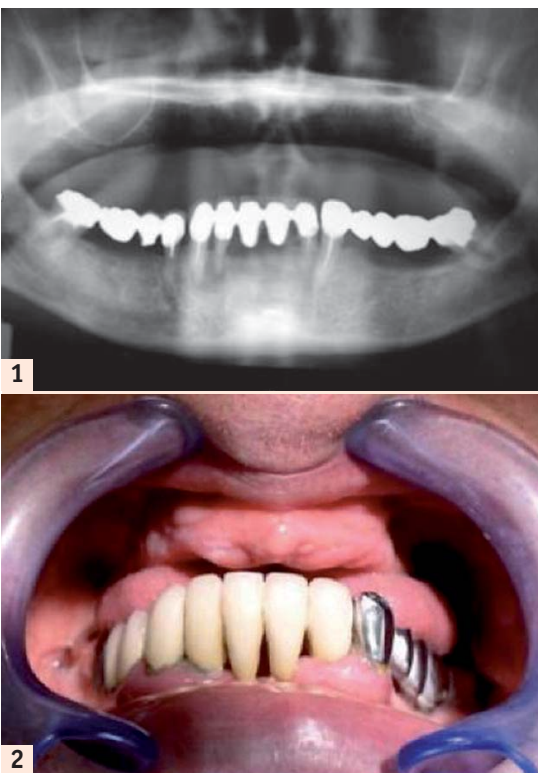


Fig. 1: Panoramième du patient.  
Fig. 2: Patient édenté.

## T=1 mois: Sinus lift droit et gauche

## T=3 mois:

Quelques semaines après la chirurgie des sinus nous réalisons l'avulsion du bridge inférieur et le curetage de l'infection (42, 43). Nous enregistrons de nouveaux rapports intermaxillaires afin de réaliser la prothèse transitoire, de définir la nouvelle DV et le montage qui serviront à l'élaboration de la prothèse finale.

## T=4 mois:

Nous effectuons une étude Cône Beam.

Nous ne travaillons pas avec un système de chirurgie guidée malgré l'avantage que peut constituer le fait d'avoir préparé une prothèse transitoire avant la chirurgie.

En effet, cette technique peut s'avérer délicate, par exemple sur des cas où le déficit osseux est important, ou bien si la densité osseuse est faible, voire en post extractionnel immédiat.

Par exemple, parfois nous serons amenés à modifier légèrement notre planification en cours de chirurgie pour stabiliser tous les implants, ce qui compromettra le système de gouttière fermée.

Aussi, pour notre part, nous préférons élaborer notre planification avec une simple gouttière ouverte élaborée à partir d'un montage pré-prothétique de type prothèse totale adjointe sans fausse gencive vestibulaire, ou encore en perforant la prothèse d'usage (Fig. 3).

Ce montage sera perforé au niveau occlusal en privilégiant l'axe et le positionnement idéal des futurs implants. Il permettra de laisser une certaine latitude dans le positionnement des implants au moment de la chirurgie. La prévisualisation de la position des implants se fera à l'aide de petits cônes de gutta, lors de l'étude cône beam. De plus ce montage permettra, à la fin de la chirurgie, de définir le rapport intermaxillaire définitif et d'élaborer la prothèse transitoire implantaire indispensable au succès esthétiques de la prothèse finale.

## T=5 mois: Pose de 6 implants à la Mandibule et MCI

A l'aide de la prothèse transitoire, les 6 implants sont correctement positionnés. Les Swissclips sont insérés pour l'empreinte avant la réalisation des sutures (Fig. 4).

L'empreinte à l'Impregum est enregistrée et le montage rebasé sur les implants avec le même matériau, toujours avant suture (Fig. 4, 5, 6, 7 et 8).

En mise en charge immédiate, la réalisation du bridge transitoire doit être finalisée dans un délai de 72 heures.

Toute la partie dédiée au Laboratoire de prothèse fait appel à la CFAO.

En effet la planification informatique assure une parfaite régularité pour la fabrication et l'usinage est certainement la technique de pointe pour obtenir les pièces prothétiques les plus précises. Bourelly (2009)

La prothèse transitoire sera réalisée par scannérisation (Fig. 9) du montage pré-prothétique et usinage sur des gaines titanes sur

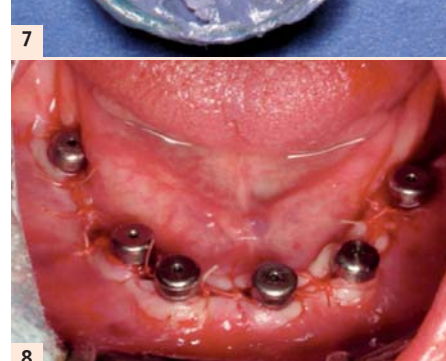
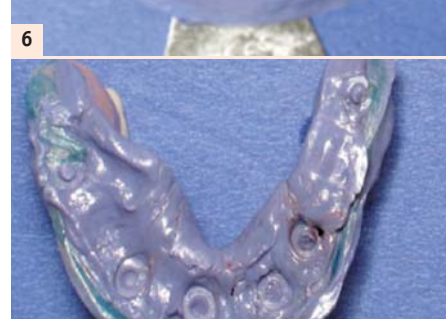
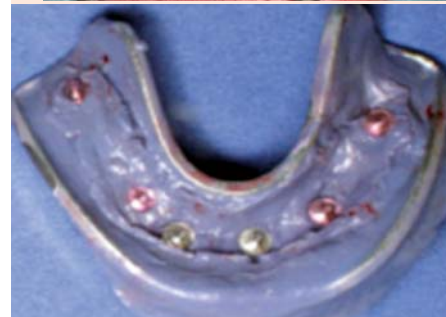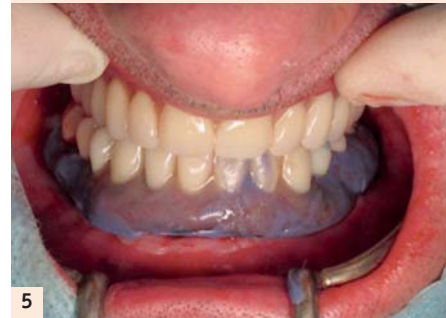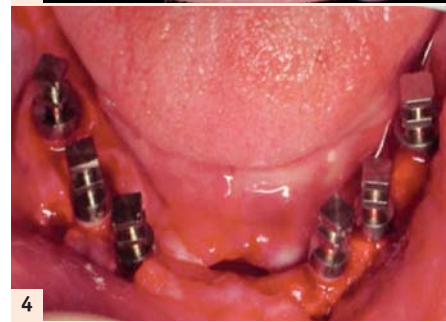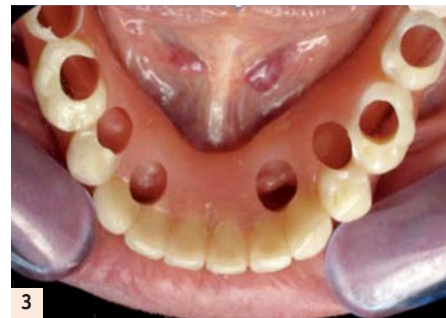Fig. 3: Gouttière ouverte.  
Fig. 4: Transferts SwissClips.  
Fig. 5: Rebasage sur implants.  
Fig. 6: Empreinte à l'Impregum.  
Fig. 7: Intrados rebasé.  
Fig. 8: Vis de cicatrisation.

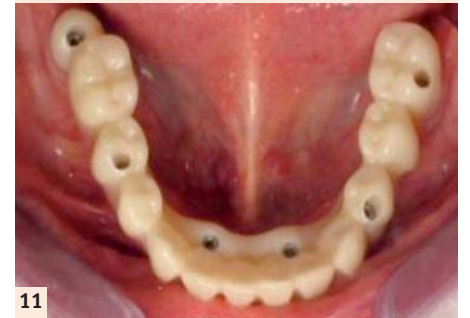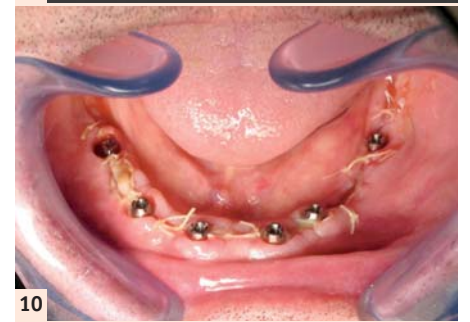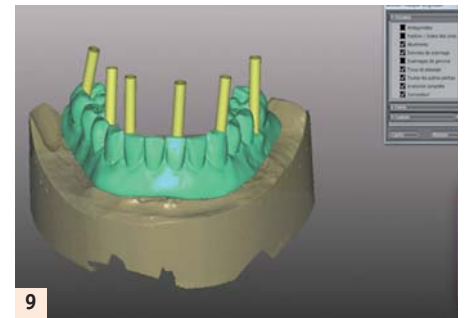


Fig. 9: Numérisation CFAO.  
Fig. 10: Piliers coniques.  
Fig. 11: Bridge mandibulaire provisoire usiné transvissé.

Ces bridges présentent une excellente finition et une très grande rigidité.

Ils vont permettre, pendant la période d'attente, de stabiliser les implants dans la position déterminée lors de l'empreinte initiale puis du vissage en bouche.

Mais surtout ils vont enregistrer sur leurs faces occlusales toutes les pistes d'usures propres à la fonction masticatoire du patient.

Il est à noter que les pontiques sont réalisés à 2 mm du niveau osseux et qu'ils conditionneront la cicatrisation des tissus mous.

Une fois les vis de cicatrisation déposées, les piliers coniques sont vissés avec un couple de 30 Newtons puis le bridge résine transvissé avec un couple de serrage cette fois de 25 Newtons (Fig. 10 et 11).

## T=6 mois: Pose de 8 implants au Maxillaire et MCI

A l'aide de la gouttière ouverte élaborée à partir de la prothèse transitoire maxillaire, les 8 implants sont positionnés. Leurs axes d'insertion sont plutôt déportés du côté palatin (Fig. 12).

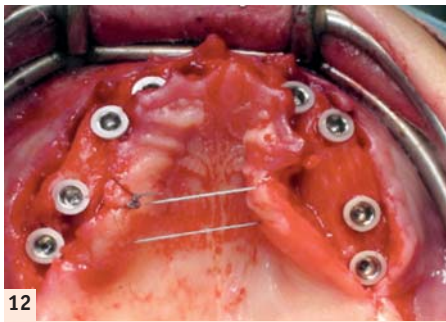
Les Transferts pick-up destinés à l'enregistrement de l'empreinte sont vissés avant la réalisation des sutures (Fig. 13).

L'empreinte est prise à l'aide d'Impregum. Puis, de la même manière que pour le bas, le montage est rebasé sur les implants avec le même matériau toujours avant suture. Un mordure de repositionnement est aussi préparé.

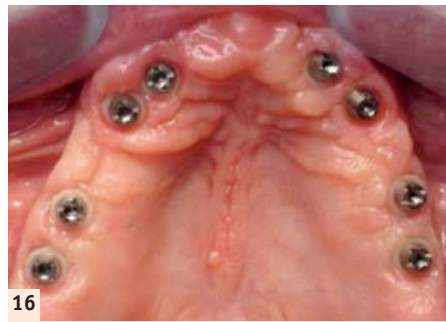
La réalisation de la prothèse transitoire est effectuée au laboratoire par scannérisation du montage pré-prothétique. Un bloc de résine est usiné dans lequel sont insérées des gaines titane destinées à des piliers coniques TBR (Fig. 14 et 15).

piliers coniques dans un bloc de résine (système ZIRKHONZAN). Ce protocole permet d'envisager la pose à 24 heures post-opératoires avec un pilier conique et une chape titane de chez TBR.

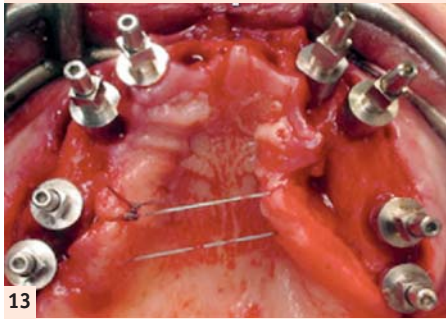




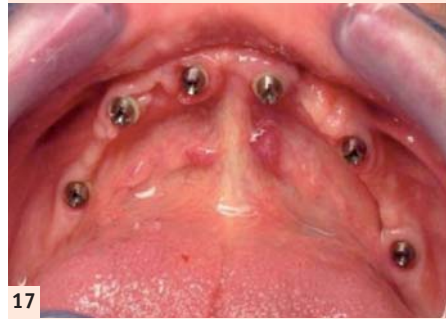12



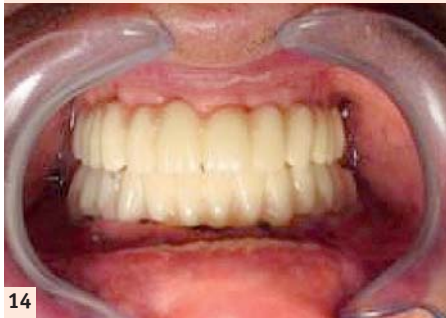16




13



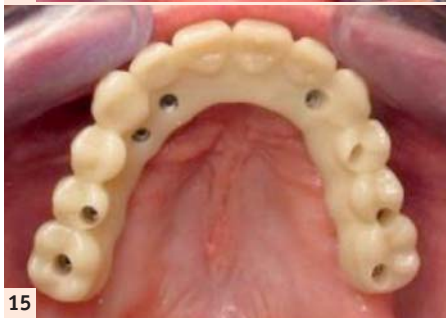17



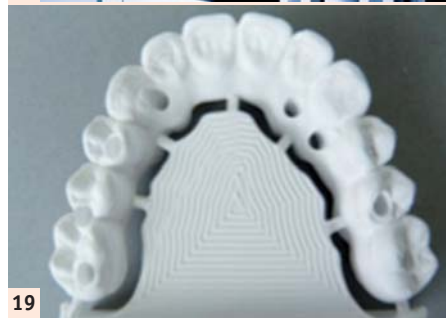14



18



15



19

Fig. 12 : Pose des 8 implants.  
Fig. 13 : Transferts Pick up.  
Fig. 14 : Bridges en occlusion.  
Fig. 15 : Bridge maxillaire provisoire usiné transvissé.

Le bridge est transvissé et va permettre pendant la période d'attente, de stabiliser les implants dans la position déterminée lors de l'empreinte initiale et du vissage en bouche. Mais surtout, encore une fois, ils vont enregistrer toutes les pistes d'usures de la fonction masticatoire, permettant de disposer d'un véritable enregistrement dynamique personnalisé de la fonction masticatrice du patient.

### T=11 mois: dépose des bridges provisoires au Maxillaire et à la Mandibule

Lors de la réalisation de la prothèse finale entièrement en Zirconie Prettau, gage de solidité et de pérennité, il ne reste plus qu'à déposer la prothèse transitoire (Fig. 16 et 17), scanner les facettes d'usure et corréliser le tout avec la simulation de départ pour l'usinage final dans la zirconie (Fig. 18, 19 et 20).

Cette étape nécessite la dépose des bridges provisoires et leur envoi au laboratoire. Il conviendra de s'organiser afin que le laboratoire nous les remette quelques heures après le démontage de manière à ne pas handicaper le patient trop longtemps.

Le technicien de laboratoire effectue le maquillage avant la phase de synthérisation.

Une fois terminée, les gaines titane sont collées à la zirconie (Fig. 21 et 22).

Nous noterons au passage la précision d'usinage et la parfaite liaison entre la zirconie et les gaines.



20

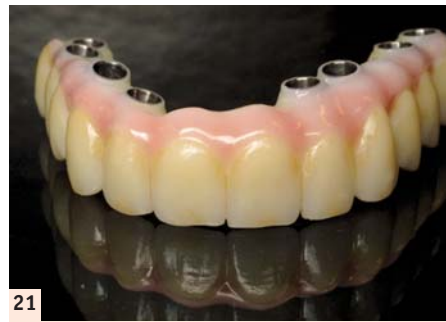Fig. 16 et 17 : Piliers coniques à 4 mois  
Fig. 18 : Unité d'usinage Zirkonzhan.  
Fig. 19 : Bridge maxillaire en Zirconie Prettau.  
Fig. 20 : Bridge mandibulaire en Zirconie Prettau.

### T=1 an: Pose des bridges définitifs au Maxillaire et à la Mandibule (Figs. 23 et 24)

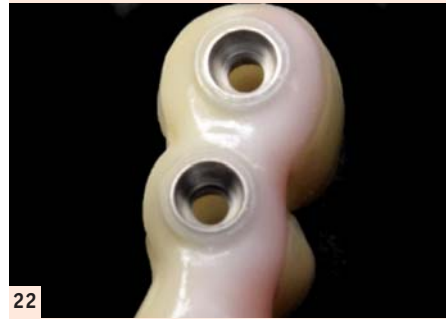### T=2 ans: Résultat esthétique et contrôle à 1 an (Figs. 25 et 26)

#### BIBLIOGRAPHIE :

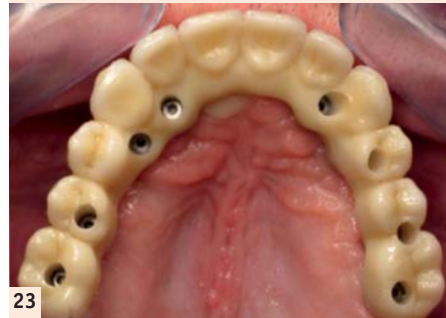- 1 Davarpanah M, Szmukler-Moncler S. Théorie et pratique de la mise en charge immédiate. Quintessence Internationale, Paris, 2007
- 2 Bone formation around one-stage implants with a modified sandblasted and acid-etched surface : human histologic Results at 4 weeks. - Degidi M./Piatelli A./Shibli J.A./Perrotti V./Lezzi G. - The International Journal



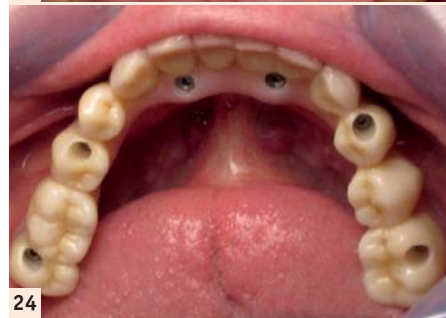21



22



23



24

Fig. 21 : Bridge maxillaire en Zirconie maquillée.  
Fig. 22 : Gaines titanes collées.  
Fig. 23 : Bridge maxillaire transvissé.  
Fig. 24 : Bridge mandibulaire transvissé.

of Periodontics & Restorative Dentistry, Volume 29, 2009

3 Les implants à émergence zirconie incidences esthétiques et parodontales - Benhamou A. - Médecine et Culture, 2004

4 Rimondini, L. et al. Bacterial Colonization of Zirconia Ceramic Surfaces: An In vitro and In Vivo Study, The International Journal of Oral and Maxillofacial Implants 2002; 17, 6

5 In vitro and in vivo follow up of titanium transmucosal implants with a zirconia collar. - Bianchi A. E./Bosetti M./Dolci G. Jr/Sberna M. T./Sanfilippo F./Cannas M. - J. Applied Biomat. & Biomechanics, Volume 2, 2004

6 Bourelly G. La conception des armatures par CFAO. Revue Internationale Prothèse Dentaire 2009; 1:18-28

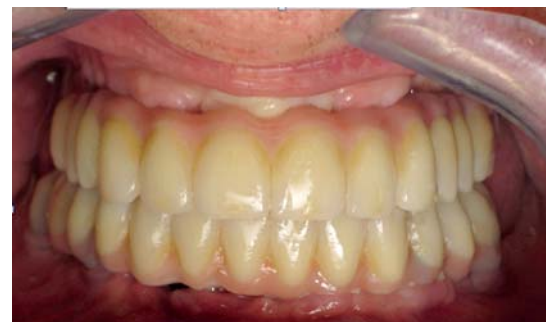Un grand Merci à l'équipe du Laboratoire de Prothèse Philippe SIRVAIN, Rue des Vieux Chênes à RODEZ pour sa précieuse collaboration, son implication et sa compétence en CFAO.

DR RÉGIS NEGRE

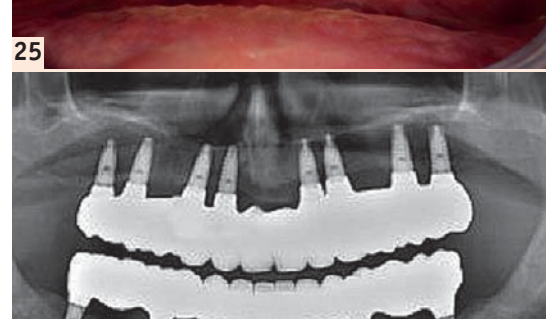
RODEZ (12)

docteur.negre@free.fr

Faculté de Chirurgie Dentaire de Clermont-Ferrand DU d'Implantologie Orale et Maxillo-faciale Paris XII



25



26

Fig. 25 : Bridge à 1 an post opératoire.  
Fig. 26 : Panoramique de contrôle.

UN PARTENARIAT INNOVANT  
POUR TOUTES VOS SOLUTIONS  
PROTHÉTIQUES SUR-MESURE

**VOTRE NOUVEAU  
PARTENAIRE CAD/CAM\***

\*Computer Aided Design / Computer Aided Manufacturing

SCREW-RETAINED

- PILIERS PERSONNALISÉS
- BARRES CLASSIQUES
- BARRES PERSONNALISÉES
- SUPRASTRUCTURES
- TOP ON

CEM ON

- ATTACHEMENT & TELESCOPE
- BRIDGE & COURONNE
- AILETTE
- INLAY, ONLAY, FACETTE

Plus d'informations ? Contactez-nous !

www.tbr-implants.com

05 62 16 71 00 contact@tbrimplants.com

**ADF** STAND 3 M 5 1  
du 26 au 29 novembre 2014